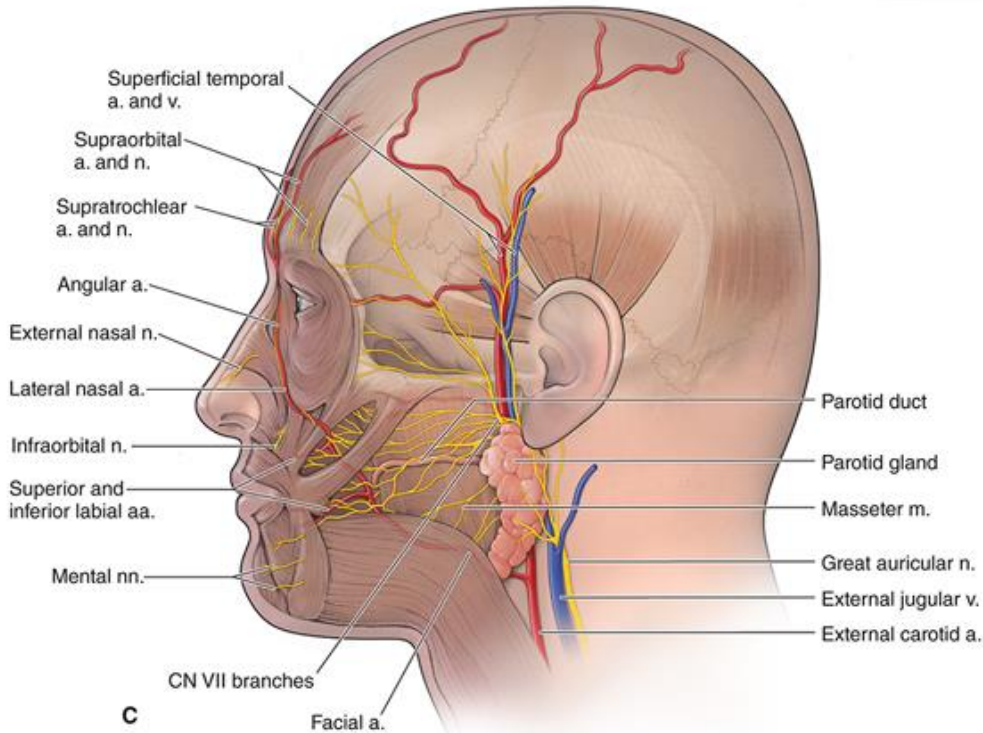
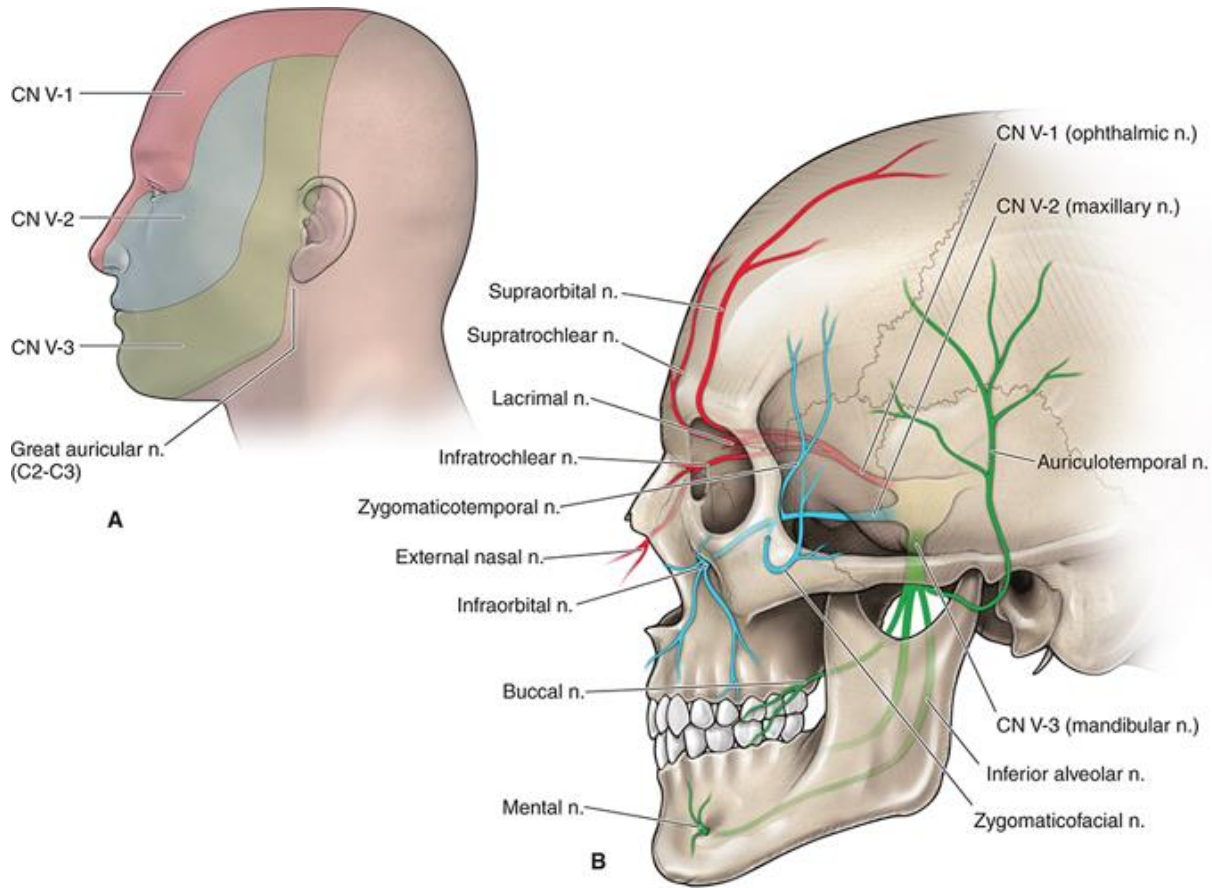


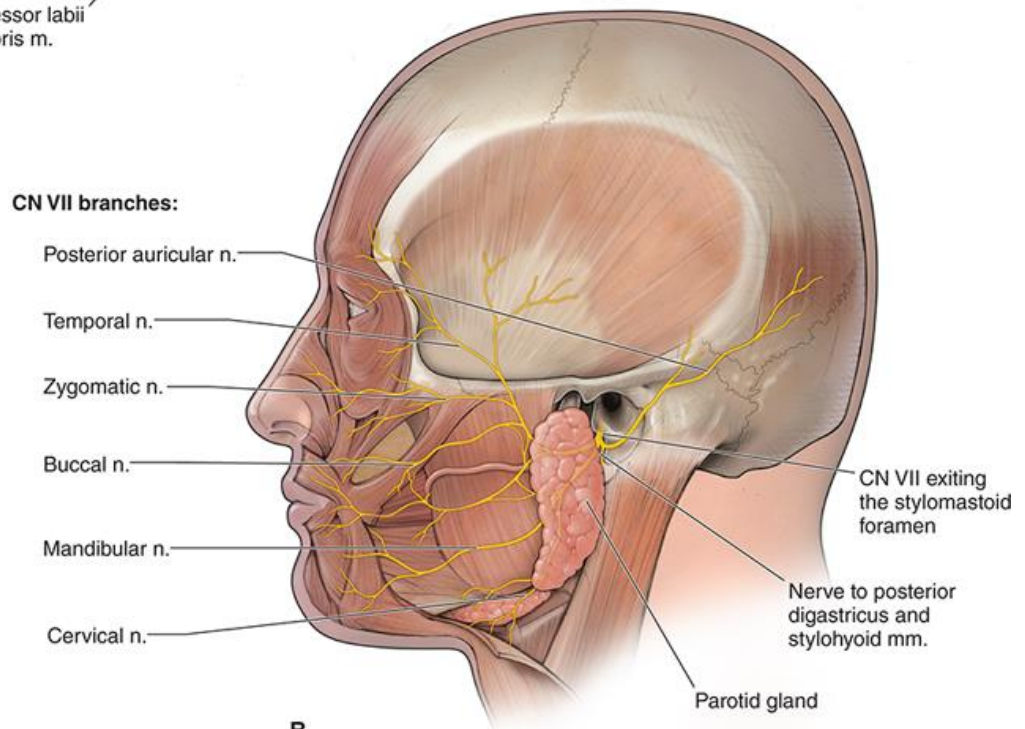
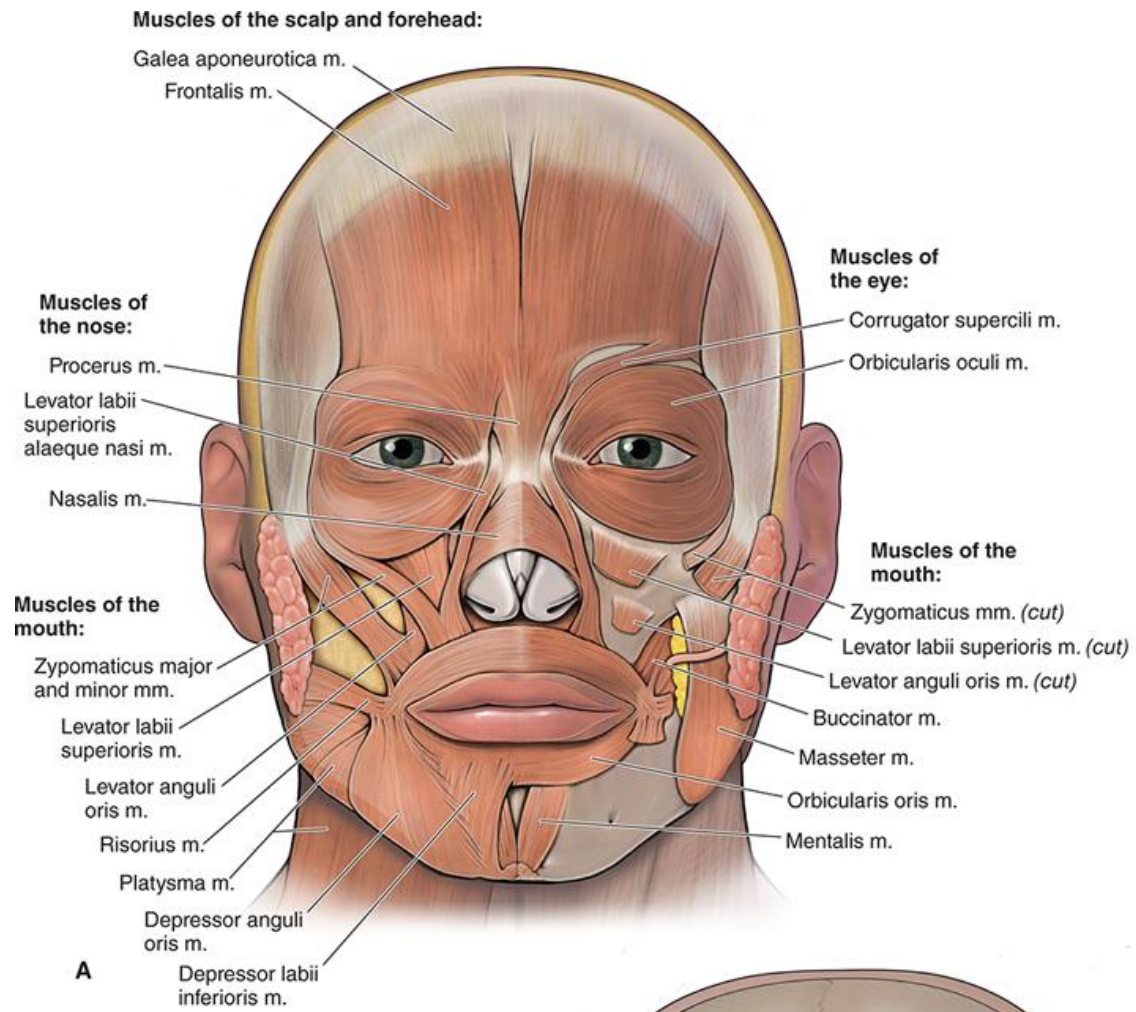
KAUKOLÈS – VEIDO ANATOMIJA

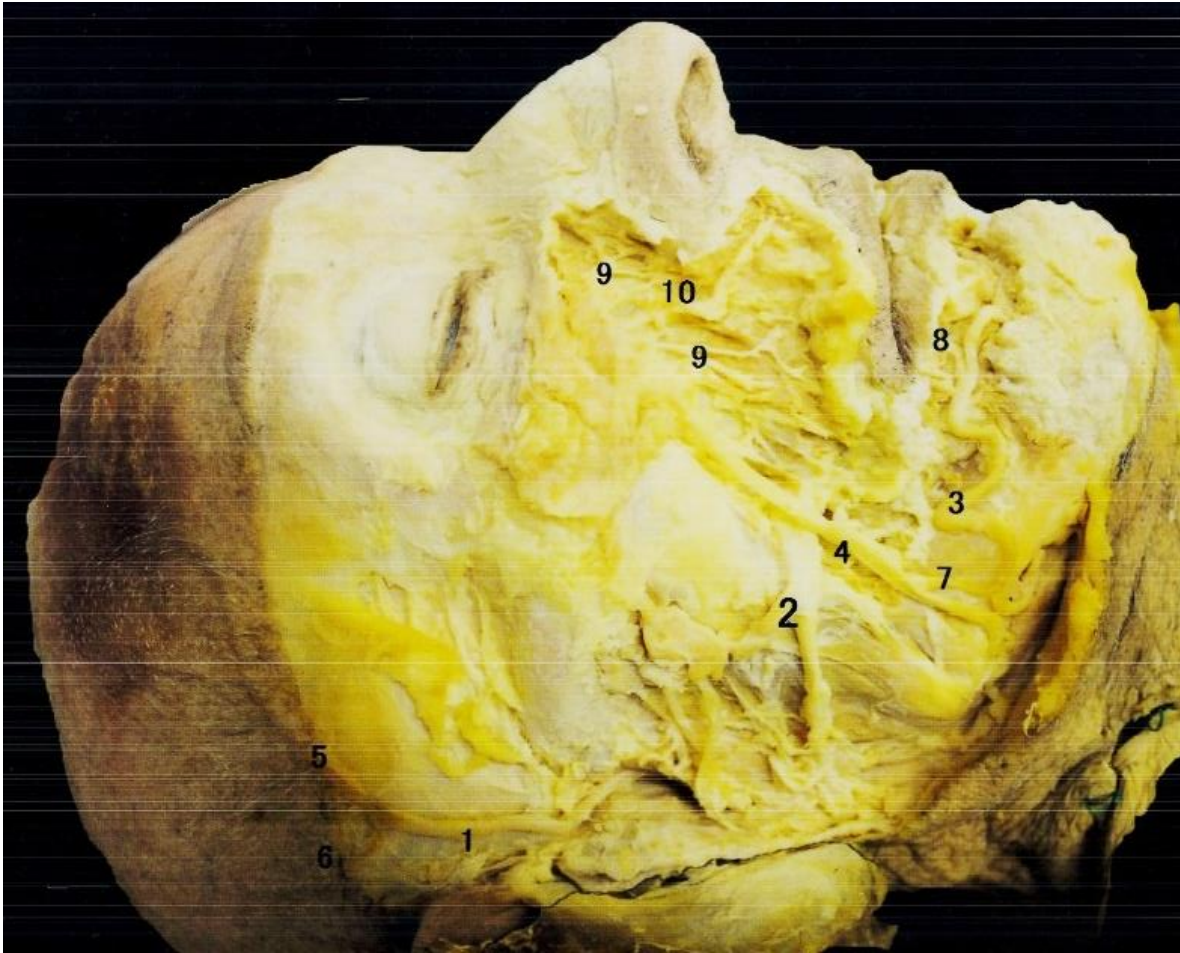

2020



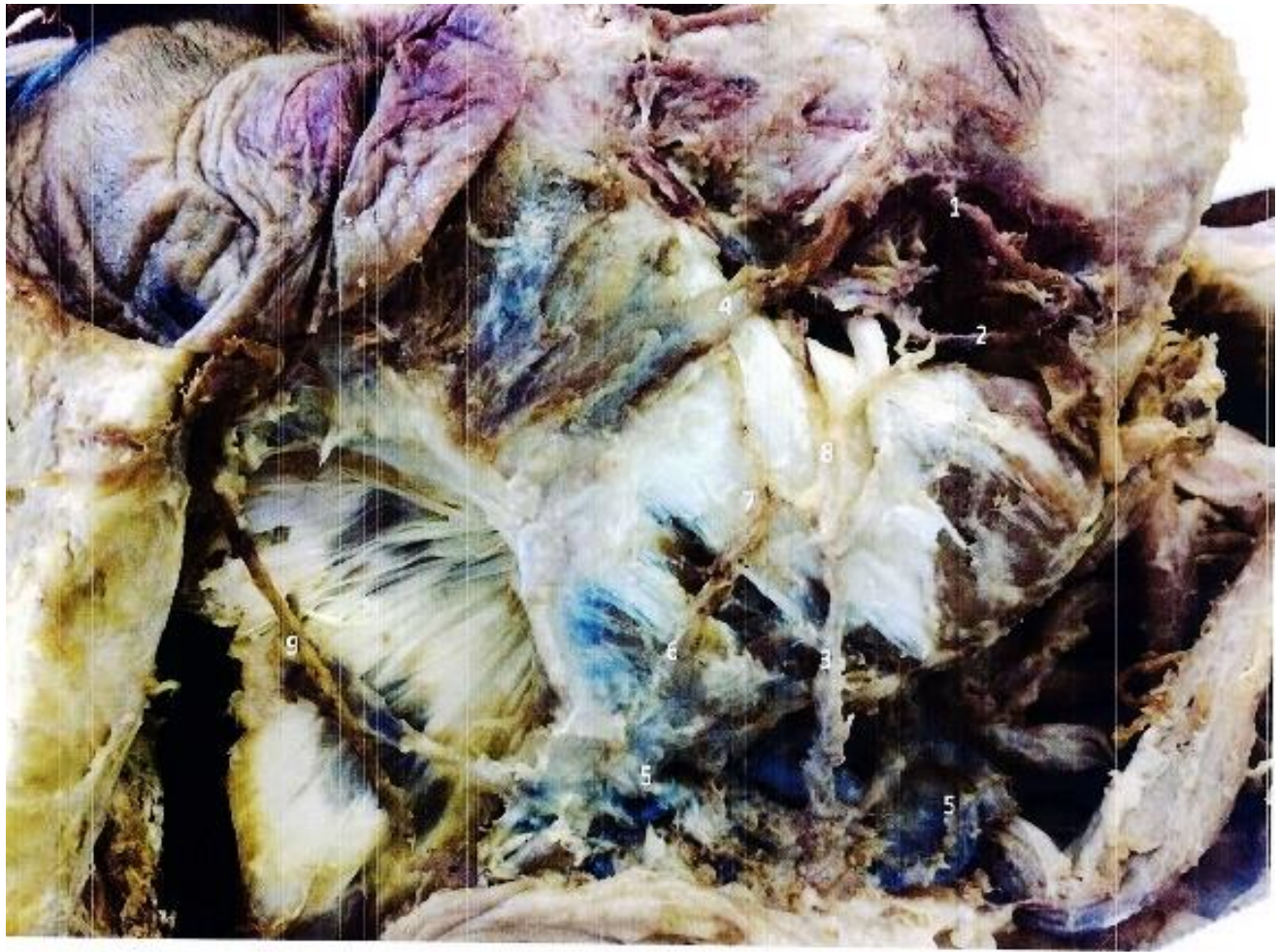Source: David A. Morton, K. Bo Foreman, Kurt H. Albertine: *The Big Picture: Gross Anatomy, 2e*
 Copyright © McGraw-Hill Education. All rights reserved.





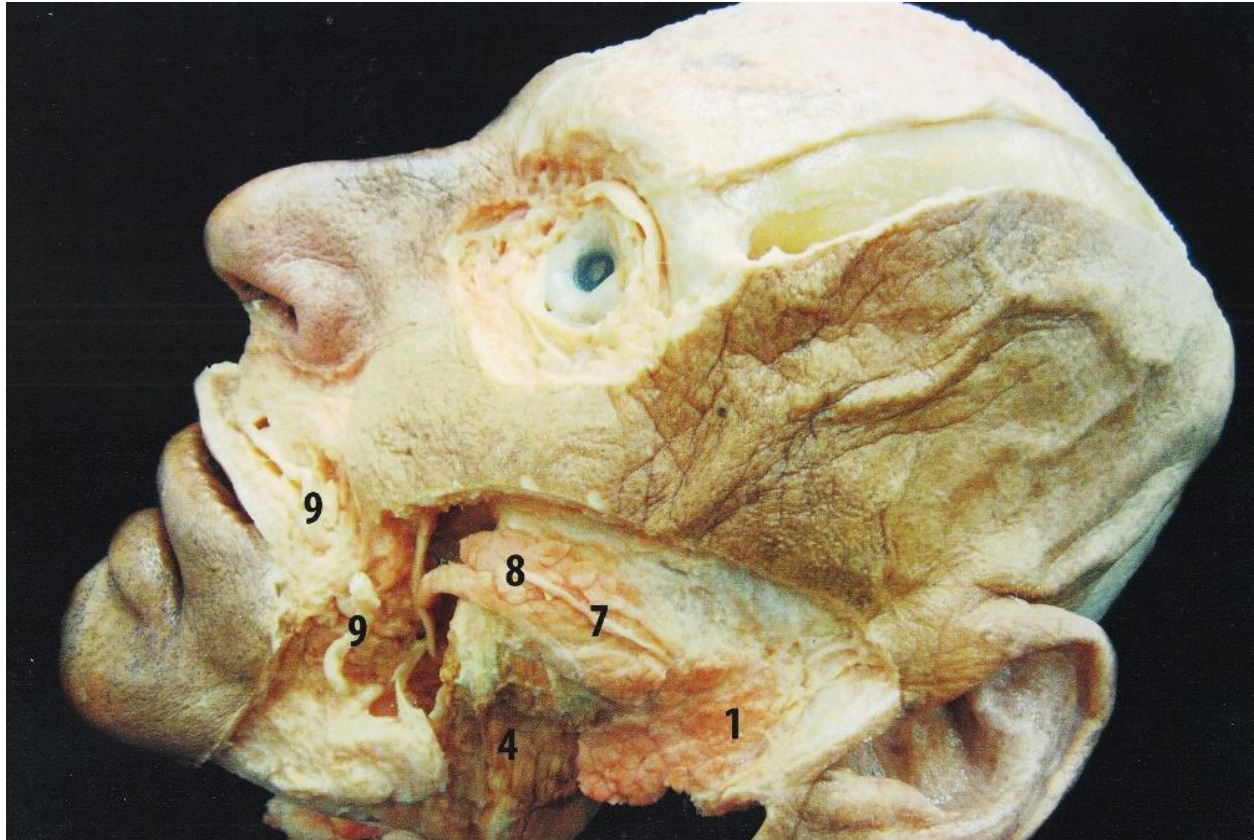
1. A. temporalis superficialis
2. Ductus parotideus
3. A. facialis
4. V. facialis
5. Ramus frontalis
6. Ramus parietalis
7. A. facialis
8. A. labialis inferior
9. Rami n. infraorbitalis
10. A. infraorbitalis

Redagavo: LSMU MF 5k, 20gr, Anatomijos instituto Prozektorė Orinta Klimaitė



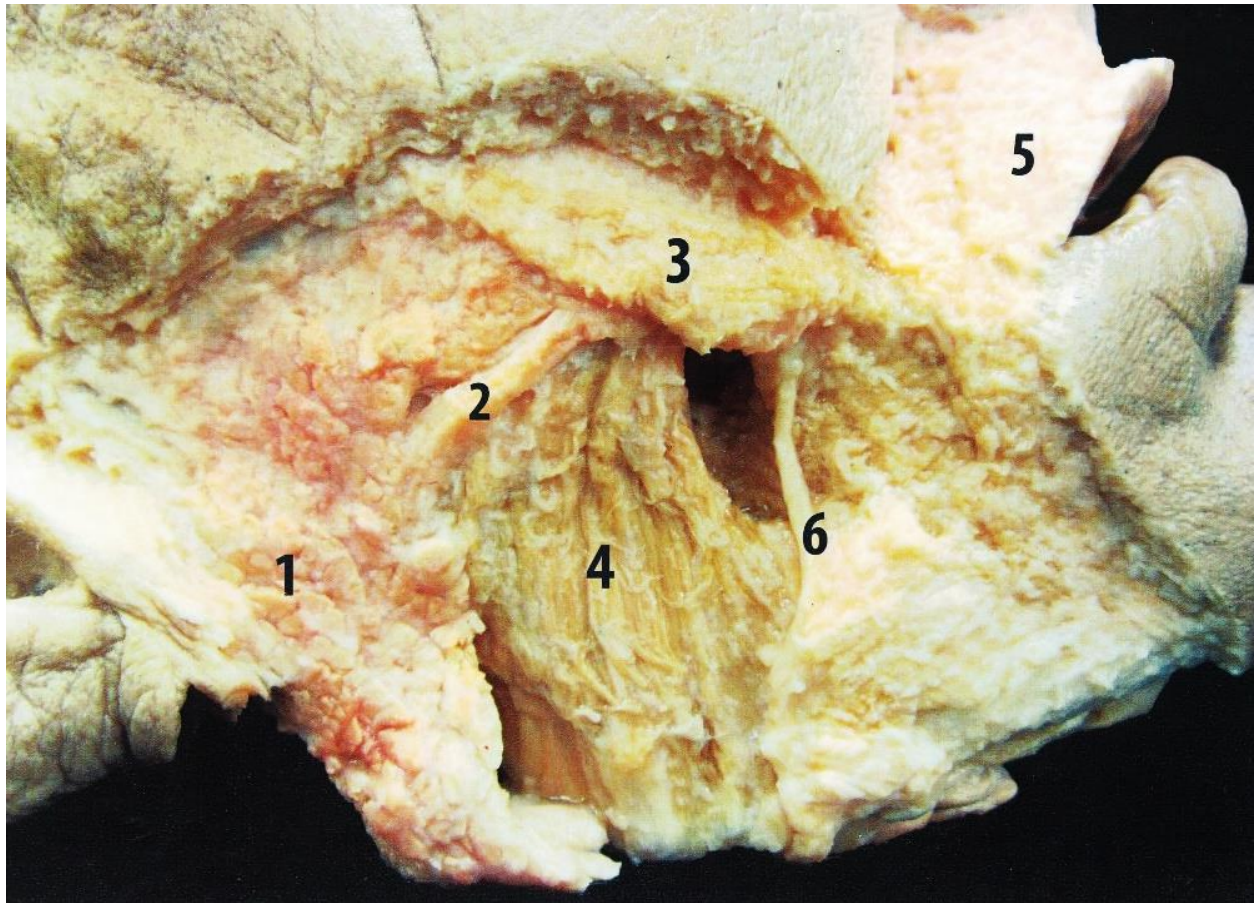
1. Arteria facialis – veido arterija
2. Vena facialis – veido vena
3. Ductus parotideus – poausinės liaukos latakas
4. Musculus zygomaticus majus – didysis skruosto raumuo
5. Vena retromandibularis – užžandžio vena
6. Plexus parotideus – poausinės liaukos rezginys
7. Nervus buccalis – skruostinis nervas
8. Ramus nervi buccalis – skruostinio nervo šakos
9. Arteria temporalis superfalis – paviršinė smilkininė arterija

Darbą atliko: LSMU MF 1k, 3gr Urtė Andriuškevičiūtė ir Urtė Žitkevičiūtė
Redagavo: LSMU MF 5k, 20gr, Anatomijos instituto Prozektore Orinta Klimaitė



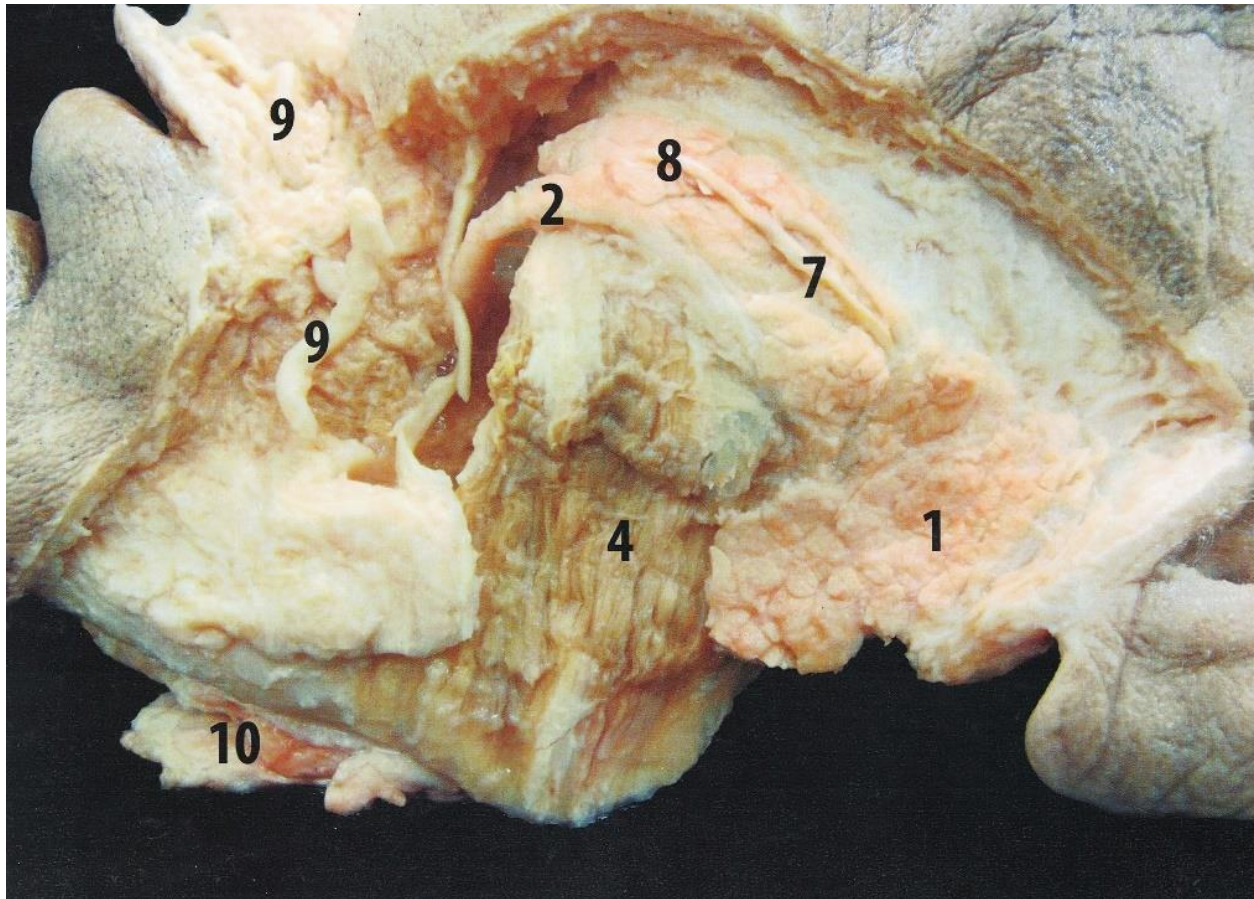
1. Glandula parotidea
2. Ductus parotideus
3. M. zygomaticus major
4. M. masseter
5. M. orbicularis oris (para labialis)
6. A. facialis
7. N. facialis (r. buccales)
8. Grandula parotidea accessoria
9. A. labialis superior
10. Glandula sublingualis

Redagavo: LSMU MF 5k, 20gr, Anatomijos instituto Prozektore Orinta Klimaitė



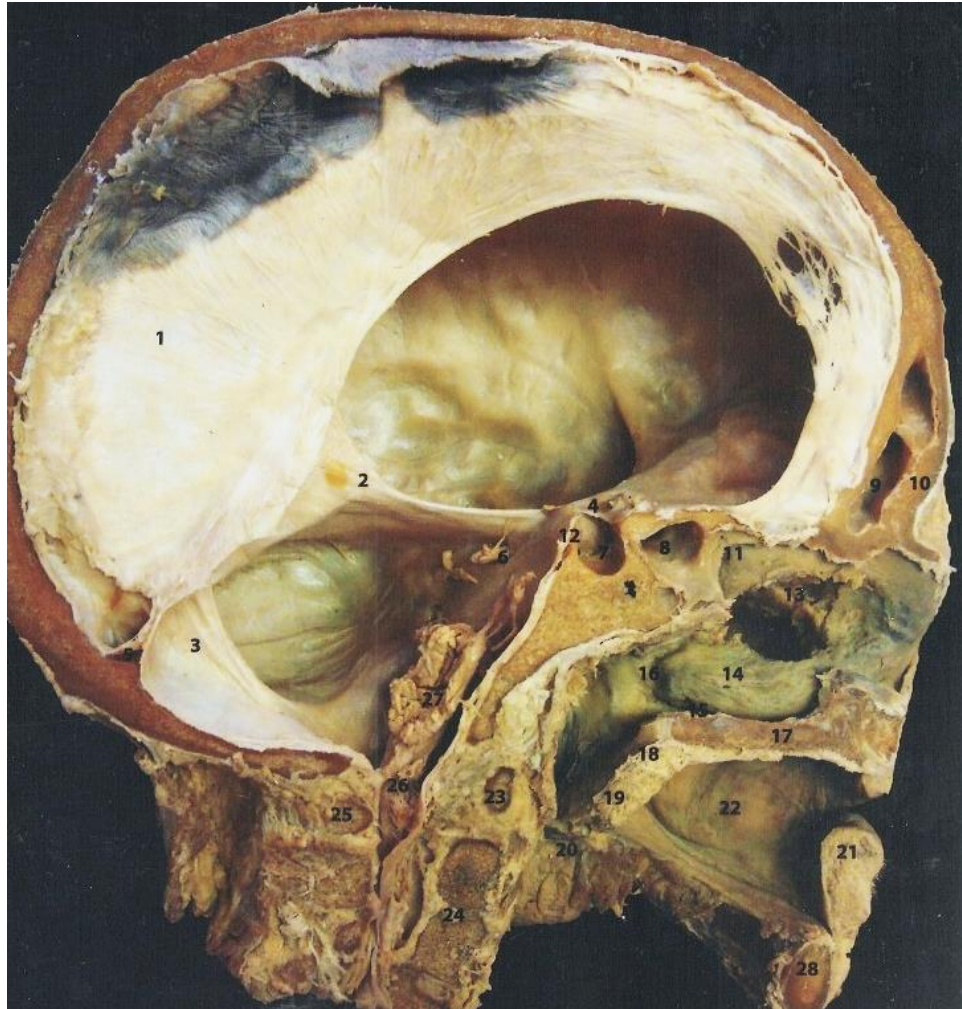
1. Glandula parotidea
2. Ductus parotideus
3. M. zygomaticus major
4. M. masseter
5. M. orbicularis oris (pars labialis)
6. A. facialis
7. N. facialis (r. buccales)
8. Glandula parotidea accessoria
9. A. labialis superior
10. Glandula sublingualis

Redagavo: LSMU MF 5k, 20gr, Anatomijos instituto Prozektore Orinta Klimaitė



1. Glandula parotidea
2. Ductus parotideus
3. M. zygomaticus major
4. M. masseter
5. M. orbicularis oris (pars labialis)
6. A. facialis
7. N. facialis
8. Glandula parotidea accessoria
9. A. labialis superior
10. Glandula sublingualis

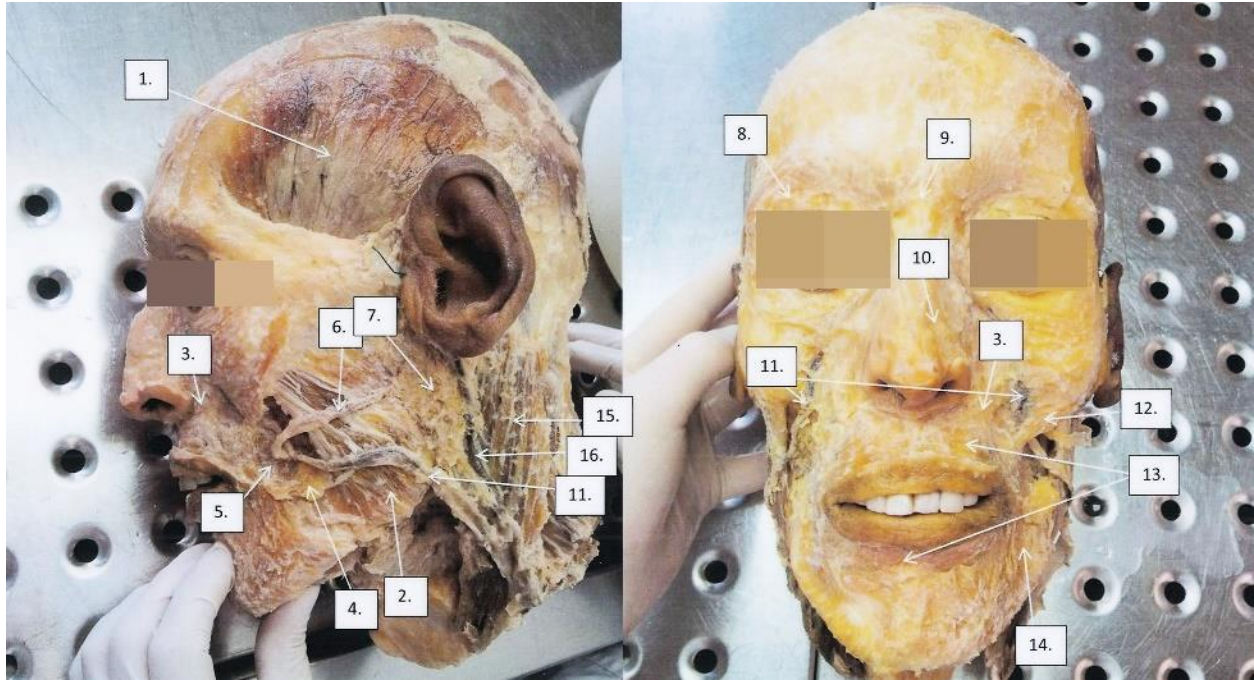
Redagavo: LSMU MF 5k, 20gr, Anatomijos instituto Prozektorė Orinta Klimaitė



- | | |
|-----------------------------|------------------------------|
| 1. Falx cerebri | 15. Meatus nasis inferior |
| 2. Tentorium cerebelli | 16. Meatus nasopharyngeus |
| 3. Falx cerebelli | 17. Palatum durum |
| 4. Diaphragma sellae | 18. Palatum molle |
| 5. Confluens sinuum | 19. Uvulae |
| 6. N. trigeminus | 20. Oropharynx |
| 7. Fossa hypophysialis | 21. Labium inferius oris |
| 8. Sinus sphenoidalis | 22. Cavitas oris propria |
| 9. Sinus frontalis | 23. Arcus anterior atlantis |
| 10. Os frontale | 24. Discus intervertebralis |
| 11. Concha nasalis superior | 25. Arcus posterior atlantis |
| 12. Dorsum sellae | 26. Medulla oblongata |
| 13. Bulla ethmoidalis | 27. Pons |
| 14. Concha nasalis inferior | 28. Madibula |

Darba atliko: LSMU MF 1k 9gr Rasa Muduraitė

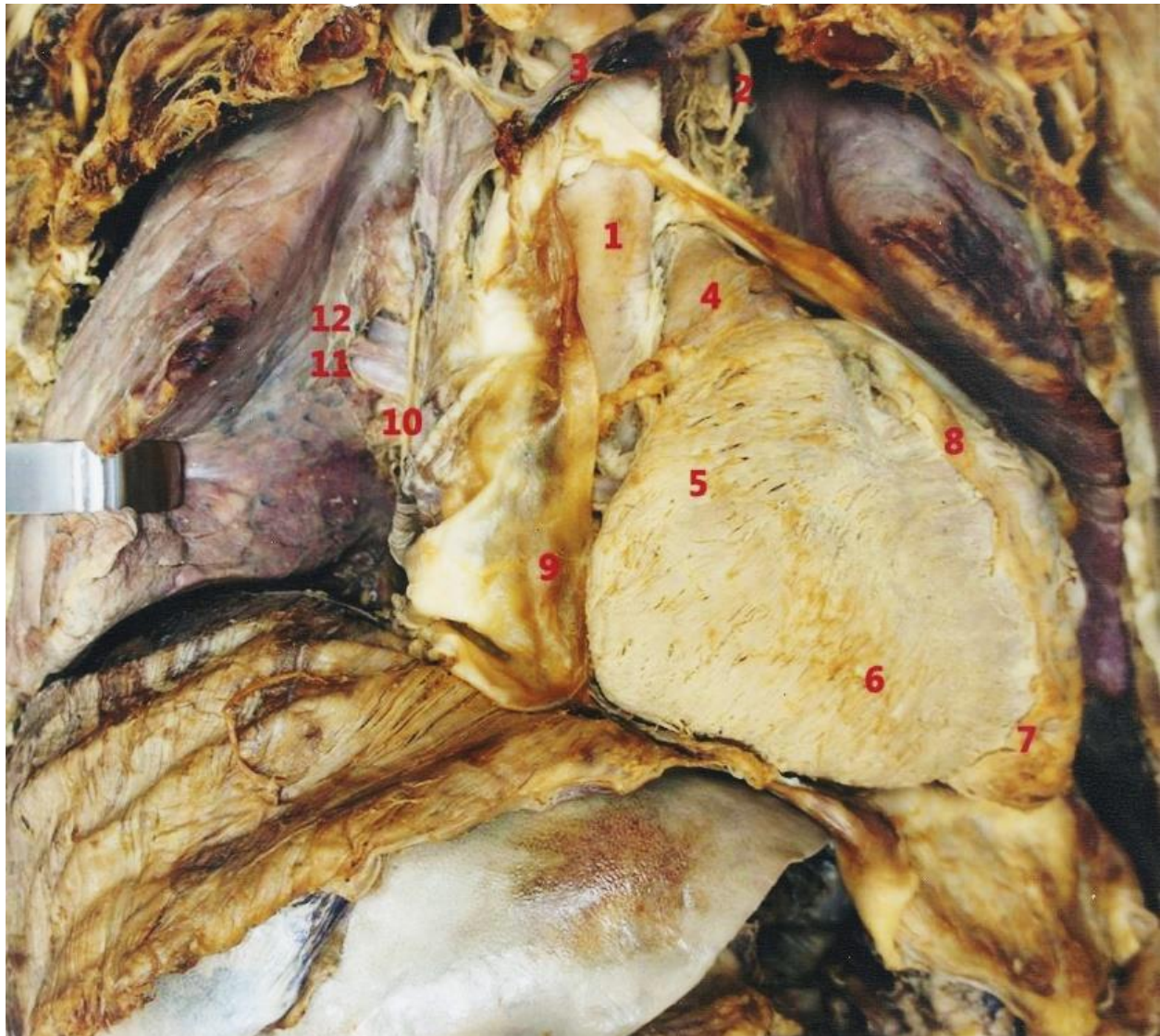Redagavo: LSMU MF 5k, 20gr, Anatomijos instituto Prozektorė Orinta Klimaitė



1. M. temporalis
2. M. masseter
3. M. levator labii superioris
4. M. risorius
5. M. buccinator
6. Ductus parotideus
7. Glandula parotidea

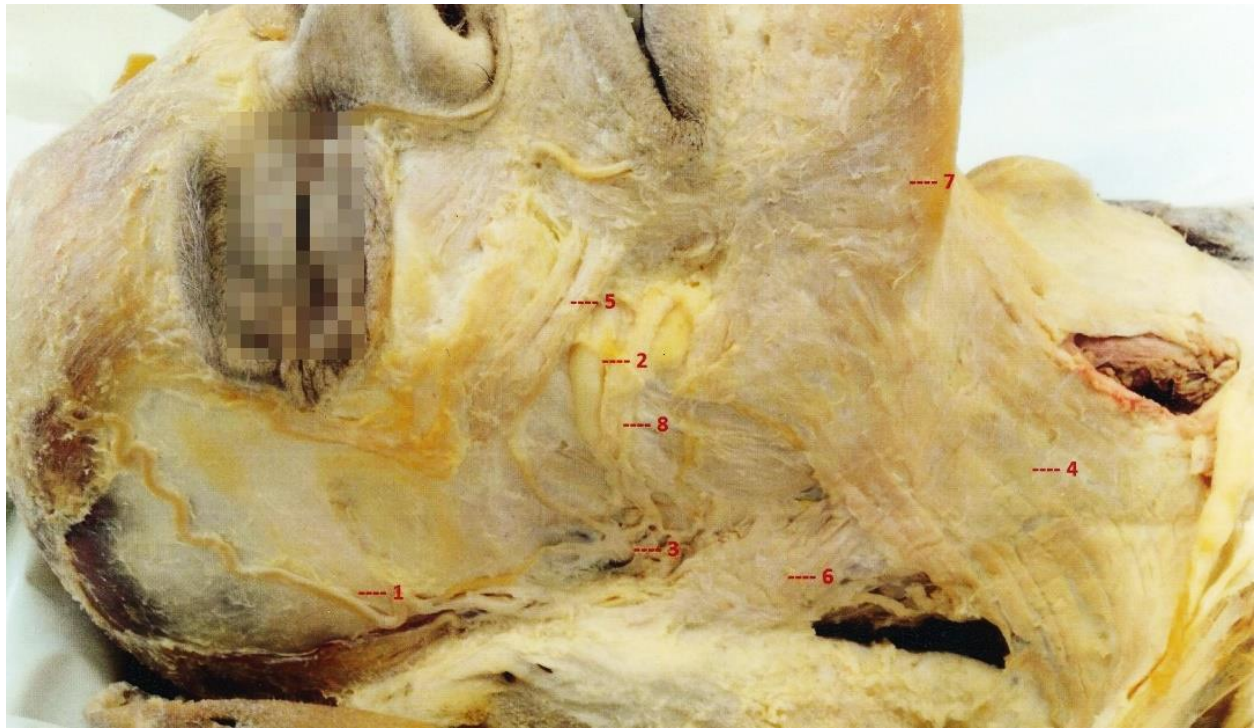
8. M. orbicularis oculi
9. M. procerus
10. V. facialis
11. M. zygomaticus
12. M. orbicularis oris
13. M. sternocleidomastoideus
14. V. retromandibularis

Darbą atliko: LSMU OF Tomas Jurgelevičius 8gr; Manrtynas Žalandauskas 9gr
 Redagavo: LSMU MF 5k, 20gr, Anatomijos instituto Prozektorė Orinta Klimaitė

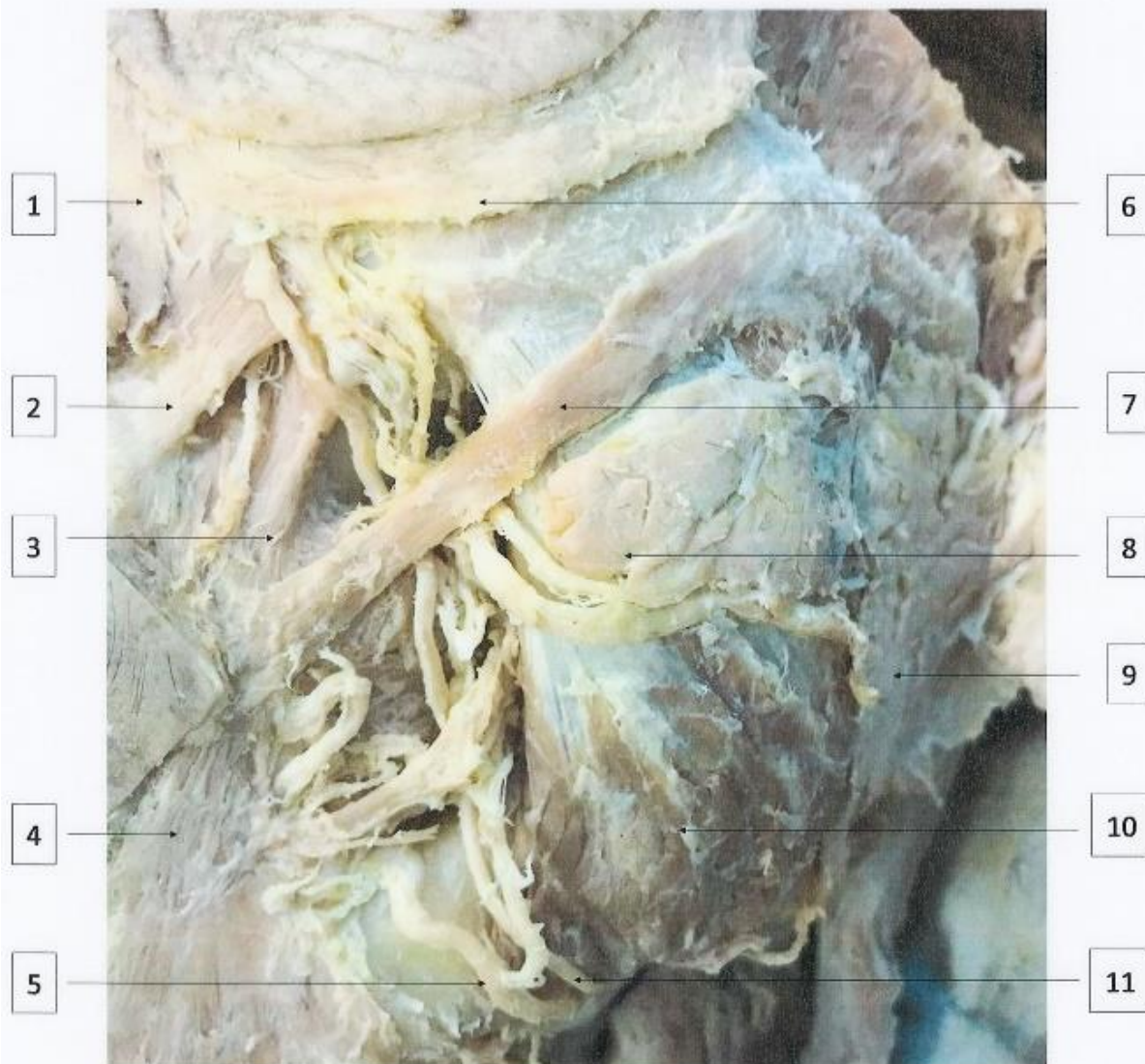

- | | |
|-----------------------------------|------------------------------|
| 1. Aorta | 7. Apex cordis |
| 2. Nervus phrenicus sinister | 8. Arteria coronaria dextra |
| 3. Vena brachiocephalica sinistra | 9. Pericardium |
| 4. Truncus pulmonalis | 10. Nervus phrenicus dexter |
| 5. Atrium dextrum | 11. Venae pulmonales dextrae |
| 6. Ventriculus dexter | 12. Arteria pulmonis dextra |

Darba atliko: LSMU MF 1k Eglē Kavaliūnaitē 20gr, Ieva Kaminskaitē 1gr
Redagavo: LSMU MF 5k, 20gr, Anatomijas instituto Prozektore Orinta Klimaitē



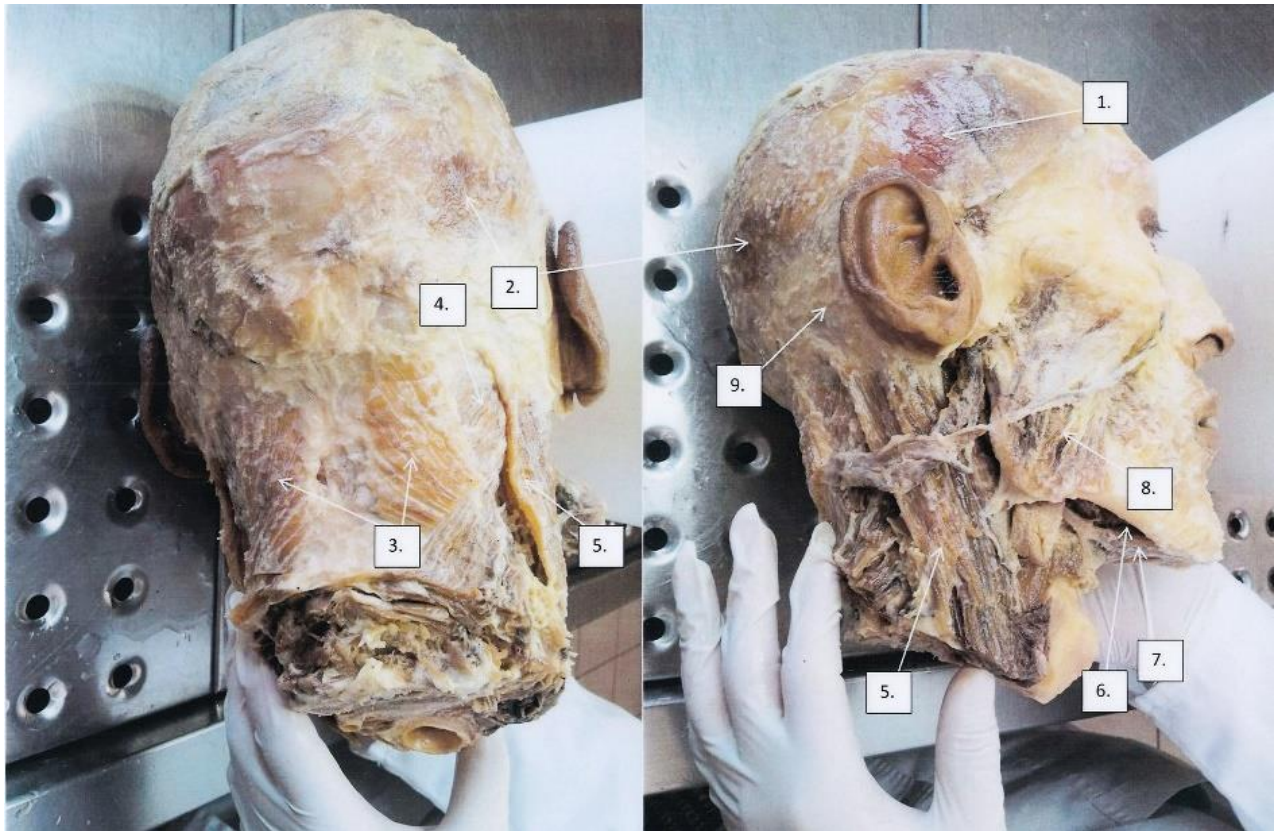
1. Arteria temporalis superficialis
2. Corpus adiposum
3. Nervus facialis
4. Platysima
5. Musculus zygomaticus
6. Glandula parotidea
7. Musculus depressor anguli oris



1. Keliamasis viršutinės lūpos ir nosies sparnelio raumuo, *lot. m. levator labii superioris alaequae nasi*
2. Keliamasis viršutinės lūpos raumuo, *lot. m. levator labii superioris*
3. Keliamasis burnos kampo raumuo, *lot. m. levator anguli oris*
4. Lūpos kampo nuleidžiamasis raumuo, *lot. m. depressor anguli oris*
5. Veido arterija, *lot. a. facialis*
6. Žiedinis akies raumuo, *lot. m. orbicularis oculi*
7. Didysis skruostinis raumuo, *lot. m. zygomaticus major*
8. Pridėtinė paausinė seilių liauka, *lot. glandula parotidea accessoria*
9. Paausinė seilių liauka, *lot. glandula parotidea*
10. Kramtomasis raumuo, *lot. m. masseter*
11. Veido vena, *lot. v. facialis*

Viltė Veličkaitė, MF I kursas 2gr., 2017/2018

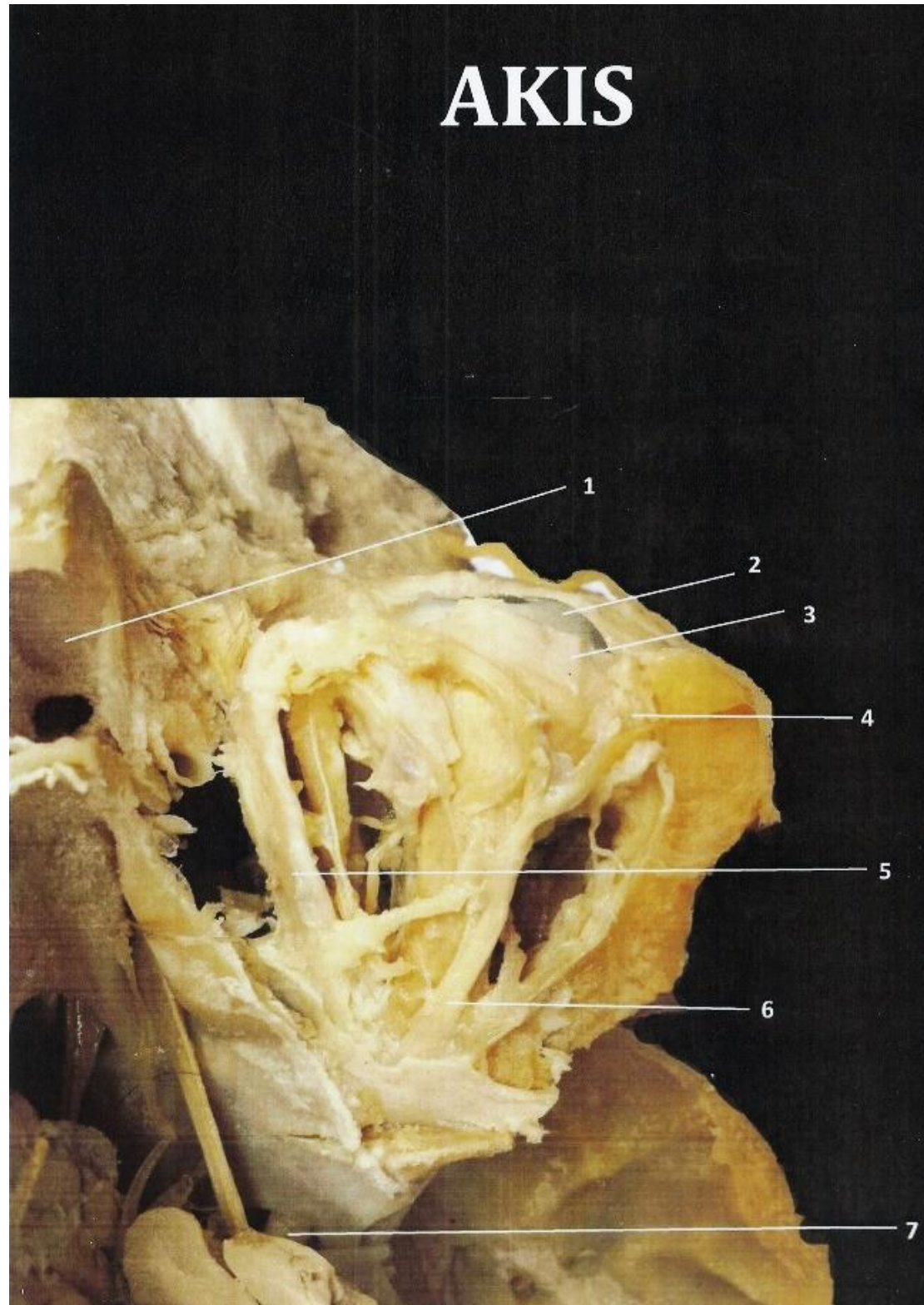
Redagavo: LSMU MF 5k, 20gr, Anatomijos instituto Prozektorė Orinta Klimaitė



1. M. temporalis
2. M. occipitofrontalis
3. M. trapezius
4. M. splenius capitis
5. M. sternocleidomastoideus
6. M. myohyoideus
7. M. digastricus
8. M. masseter
9. M. auricularis posterior

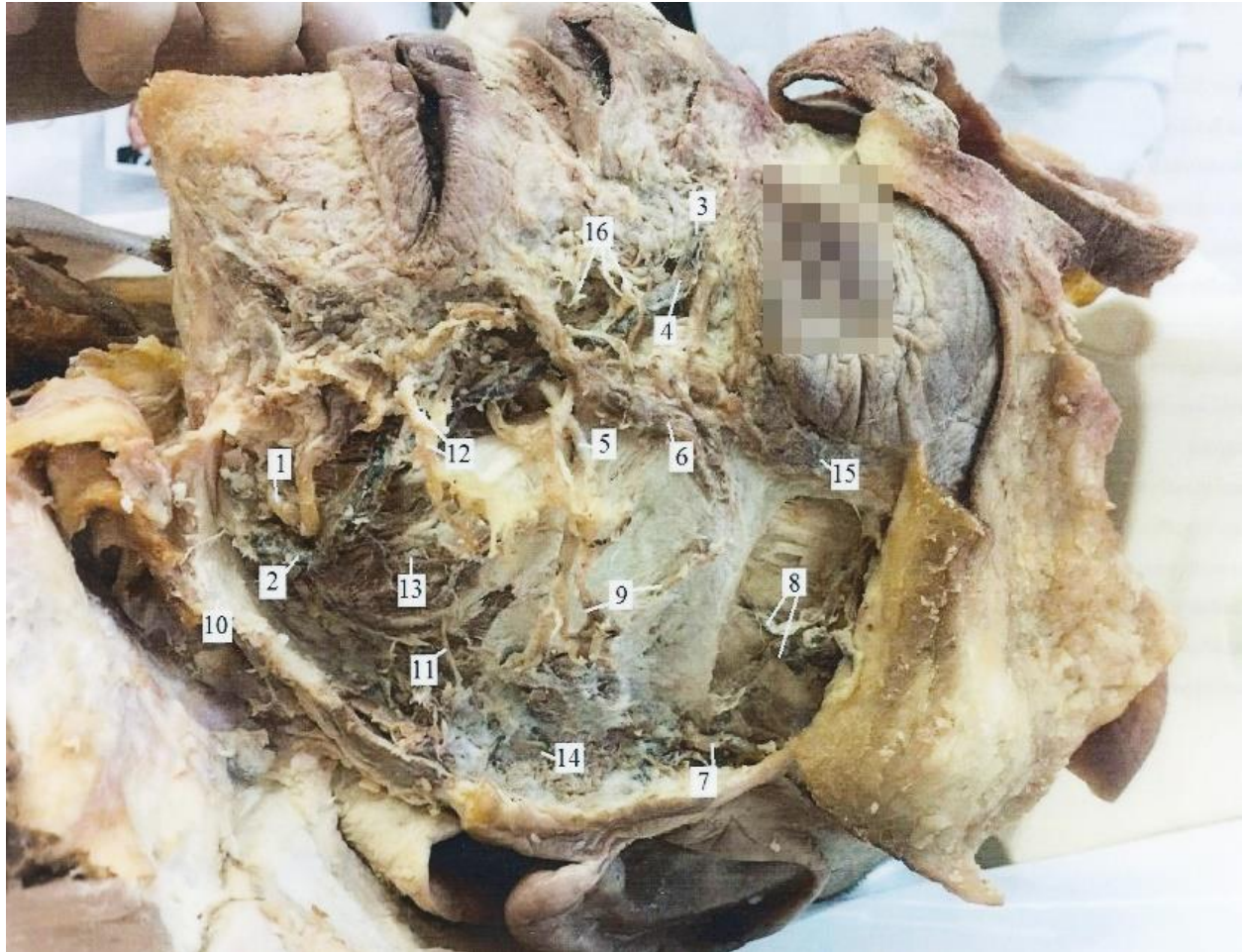
Darbą atliko: LSMU OF Tomas Jurgeliavičius 8gr, Martynas Žalandauskas 9gr
 Redagavo: LSMU MF 5k, 20gr, Anatomijos instituto Prozektore Orinta Klimaitė

1. sinus frontalis
2. Bulbus oculi
3. M. levator palpebrae superioris
4. Gandula lacrimalis
5. M. obliquus superior
6. N. frontalis
7. N. opticus



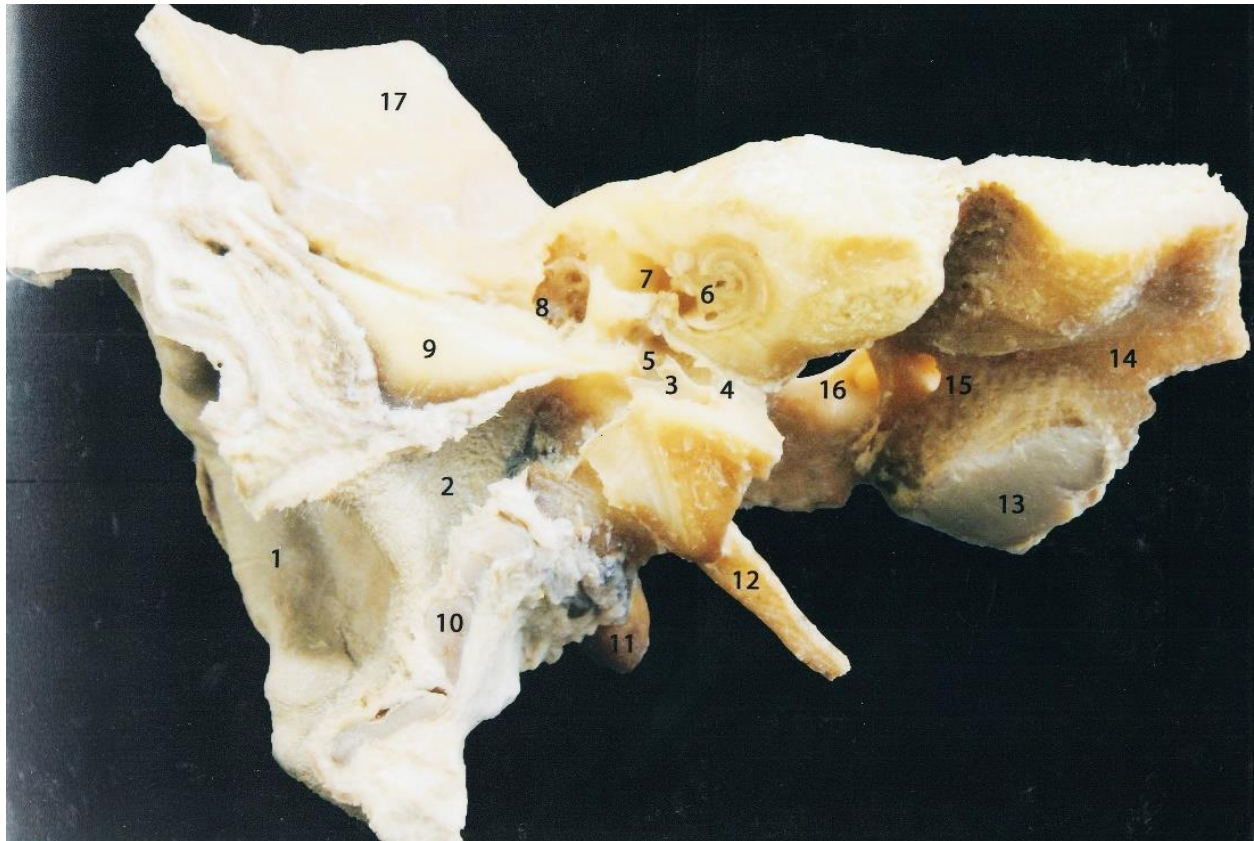
Darbą atliko: LSMU MF 1k, 7gr Gabrielė Razutytė, Justė Galminaitė

Redagavo: LSMU MF 5k, 20gr, Anatomijos instituto Prozektore Orinta Klimaitė



1. Arteria facialis
2. Vena vacialis
3. Vena nasofrontalis
4. Vena angularis
5. Ductus parotideus
6. Musculus zygomaticus major
7. Vena temporalis superficialis
8. Vena temporalis media
9. Arteria transversa faciei
10. Platysma
11. Rami mandibulares nervi facialis
12. Rami buccales nervi facialis
13. Musculus masseter
14. Glandula parotidea
15. Musculus orbitalis oculi
16. Rami zygomatici nervi facialis

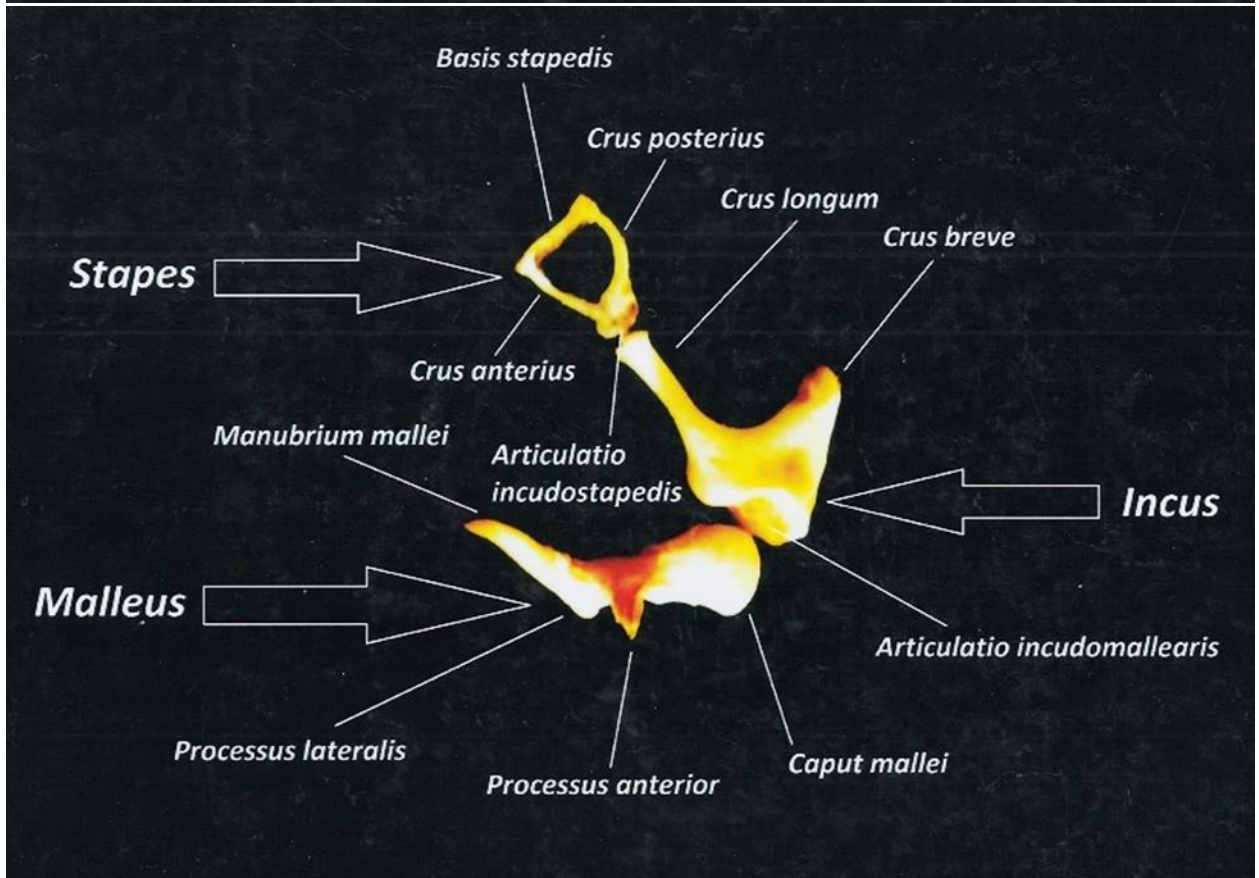
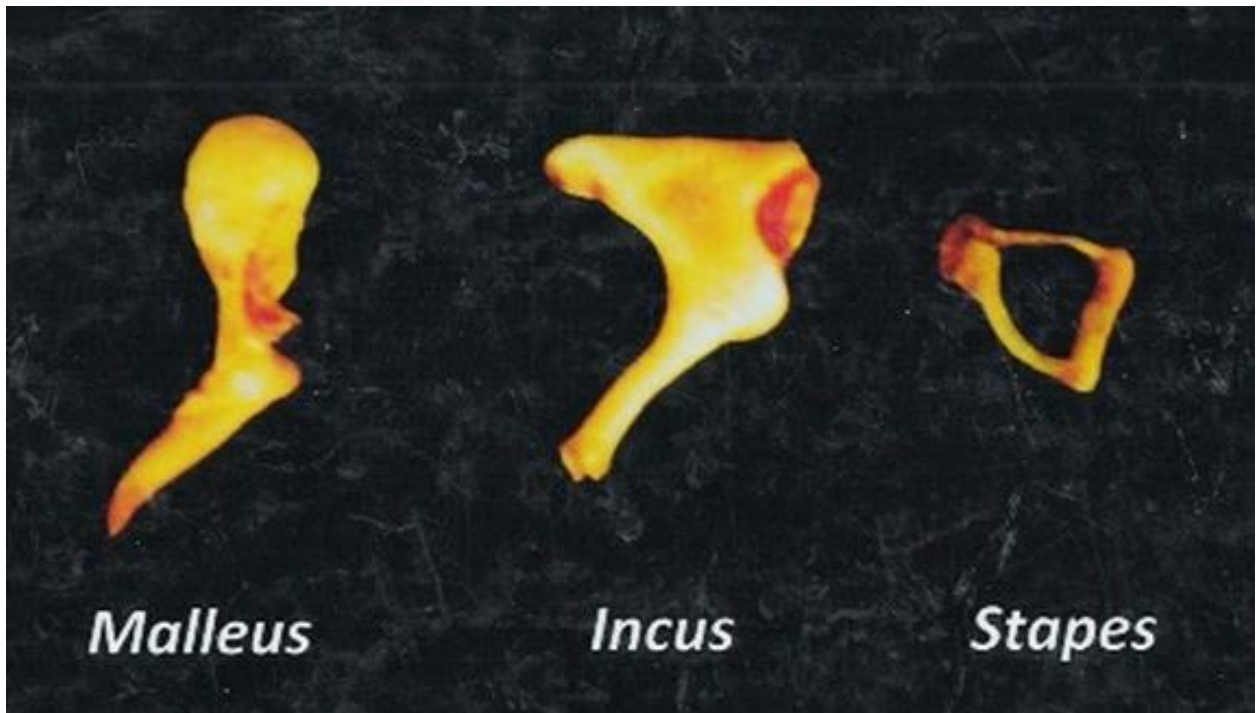
Redagavo: LSMU MF 5k, 20gr, Anatomijos instituto Prozektorė Orinta Klimaitė



- | | |
|------------------------------|-------------------------------|
| 1. Auricula | 10. Cartilago meatus acustici |
| 2. Meatus acusticus externus | 11. Processus mastoideus |
| 3. Membrana tympani | 12. Processus styloideus |
| 4. Tuba auditiva | 13. Condylus occipitalis |
| 5. Cavitas tympani | 14. Os occipitale |
| 6. Cochlea | 15. Canalis hypoglossus |
| 7. Meatus acusticus internus | 16. Canalis jugularis |
| 8. Ductus semicircularis | 17. Os parietalis |
| 9. Os temporale | |

Darba atliko: LSMU studentė Diana Maldžiūtė 24gr

Redagavo: LSMU MF 5k, 20gr, Anatomijos instituto Prozektore Orinta Klimaitė





Redagavo: LSMU MF 5k, 20gr, Anatomijos instituto Prozektore Orinta Klimaitė

